Lane Medical Library

# ÜBER OPERATIVE FRAKTURENBEHANDLUNG

INAUGURAL-DISSERTATION

zur Erlangung

der Doktorwürde in der gesamten Medizin,

verfaßt und einer hohen medizinischen Fakultät

vorgelegt von

RUDOLF KLÖCK

Augsburg

1936

Druck des Literar. Instituts P. Haas & Cie., K.-G., Augsburg

Referent:

Universitätsprofessor Dr. Rudolf Haecker

Bericht aus der chirurgischen Abteilung
des Städt. Krankenhauses Augsburg.
Direktor: Professor Dr. R. Haecker

Die blutige Reposition von Knochenbrüchen nimmt heute bei der immer mehr sich steigernden Zahl von Verkehrs-, Sport- und Betriebsunfällen und den dadurch entstandenen schweren Frakturformen, die jeglicher konservativen Behandlung trotzen, immer mehr die Aufmerksamkeit des Chirurgen in Anspruch und hat sich zu einem wichtigen sozialen und ärztlichen Problem entwickelt.

In früheren Jahren herrschte eine prinzipielle und generelle Abneigung zu der blutigen Knochenbruchbehandlung überhaupt, dann traten verschiedene Autoren für die auto- und homoplastischen Methoden ein, während nur einzelne Chirurgen die Fremdkörperversenkung zum Zwecke einer idealen oder wenigstens optimalen Wiederherstellung der Funktion bei konservativ prognostisch ungünstigen Fällen angewendet haben. Heute nimmt aber die Fremdkörperversenkung im speziellen und die blutige Reposition im allgemeinen mit der Verbesserung der Aseptik und Operationstechnik einen nach der Indikationsstellung abgegrenzten, aber sicher wohl begründeten, wenn auch vielfach umstrittenen Platz in der Knochenbruchbehandlung ein. Freilich lehren die Erfahrungen und Statistiken, daß auch hierbei noch viele Fehler und Irrtümer in Operationstechnik, Indikationsstellung usw. unterlaufen, doch läßt sich hieraus keine absolute Ablehnung gegen das Verfahren als solches rechtfertigen, zumal ein großer Prozentsatz der Fälle ein relativ gutes oder sogar ideales Dauerresultat ergeben, was bei der konservativen Methode bei bester Ausführung nicht möglich gewesen wäre. Bei strenger Indikations- und Prognosenstellung ließ sich in vielen Fällen gerade durch die blutige Reposition ein so gutes Dauerresultat bezüglich Statik und Funktion erzielen, daß vielleicht die erschreckend hohe Zahl von temporär Erwerbsbeschränkten und besonders auch von Dauerrentnern reduziert werden könnte, was volkswirtschaftlich von großer Bedeutung wäre. Aus nachstehender, von Dr. Rieger (Würzburger Klinik) zusammengestellter Statistik über konservative Bruchbehandlung kann man ersehen, wie hoch der Prozentsatz der Rentenempfänger durch unbefriedigende Heilerfolge ist.

TABELLE

über wiedererlangte Arbeitsfähigkeit auf Grund der Akten der Land- und Forstwirtschaftlichen Berufsgenossenschaft Unterfranken, aufgestellt nach der Arbeit von Dr. Rieger: Arch. orthop. Chir. 24

| Sitz der Fraktur | Zahl | Keine Rente | Vorübergeh. Rente | Dauerrente |
|---|---|---|---|---|
| Humerus | 101 | 1 | 68 | 32=31,6% |
| Humerusdiaphyse | 50 | 1 | 36 | 13=26,0% |
| Ulna, isoliert | 45 | 4 | 26 | 15=33,3% |
| Radius, isoliert | 176 | 9 | 130 | 37=21,0% |
| Vorderarm | 70 | 2 | 37 | 31=44,0% |
| Femur | 105 | 1 | 41 | 63=60,0% |
| Unterschenkel | 204 | 1 | 112 | 91=44,4% |

Von diesen Gesichtspunkten ausgehend wurde auch am hiesigen Krankenhaus die blutige Reposition je nach Lage des Falles mit oder ohne Fremdkörperbindung in den letzten Jahren vermehrt ausgeführt und dabei gute Resultate erzielt. Der operative Eingriff wurde ausschließlich für besonders geeignete Fälle und für schlechtstehende Frakturen reserviert. Mit Ausnahme weniger Fälle wurde ein solcher fast stets nur nach Versagen der konservativen Methoden wie Extensionsbehandlung und Repositionsversuchen in Betracht gezogen. Neben dieser wichtigsten Indikation waren weiter für ein blutiges Eingreifen richtunggebend: Splitterbrüche bei komplizierten und geschlossenen Frakturen mit schweren Verlagerungen und Interposition von Weichteilen, Pseudarthrosen und ungenügende Kallusbildung. Hierzu kamen solche Brüche, die in schlechter Stellung oder Verkürzung schlechte Funktion bewirkten und zur Heilbehandlung eingewiesen waren.

Maßgebend für eine gute Anwendung der operativen Frakturbehandlung ist neben der Indikation der Zeitpunkt zur Operation. Abgesehen von den bei uns primär operativ versorgten, meist komplizierten Brüchen sowie der Frakturen, bei denen von vornherein kein gutes Resultat zu erwarten war, wurde die operative Einstellung vorzugsweise um die erste bis zweite Woche vorgenommen. Der Grund für eine, wenn möglich um die erste bis zweite Woche in Aussicht genommene Operation liegt darin, daß um diese Zeit die regenerative Tätigkeit an der Bruchstelle bereits in vollem Gange ist. Der örtliche Schock mit seinen Nekrosen ist nach dieser Zeit überwunden, das regenerationsfähige Gewebe wird durch den blutigen Eingriff nur wenig gestört und läßt eine gute Kallusbildung an der Bruchstelle erwarten. Nach Lexer ist die vierte bis sechste Woche infolge des Höhepunkts der Bruchhyperämie der Periost- und Markgefäße am geeignetsten. Aber auch gleich nach der Entstehung des Bruchs vor Beginn der Kalkresorption ist der Zeitpunkt günstig. Wird die Operation jedoch nach sechs Wochen ausgeführt, so müssen neben der vielleicht schon bestehenden Muskelschädigung die Regenerationskräfte erst wieder geweckt werden. König hält die Zeit bis zur dritten Woche für die beste und bevorzugt zur blutigen Einstellung für epiphysäre Brüche die erste, für Schaftfrakturen die zweite Woche.

Eine Verwendung von Fremdkörpern zur Fixierung der Bruchstelle fand in unseren Fällen nur dann statt, wenn durch die Verzahnung, der einfachsten Form der blutigen Vereinigung, ein Abrutschen der Fragmente nicht verhindert werden konnte. Zur möglichsten Reduzierung des Fremdkörperreizes beschränkten wir uns nur auf die zur Fixierung der Fragmente unbedingt erforderlichen, jedoch einen sicheren Halt derselben Gewähr leistenden Menge. Es kamen dabei folgende Verfahren in Anwendung:

1. Knochennaht der Fragmente gewöhnlich bei Gelenkbrüchen und Abrißfrakturen.

2. Cerclage mittels Metallbandes nach Parham besonders bei Schaftschrägbrüchen mit oder ohne Splitterung. Hier ist gerade diese Methode wegen der Einfachheit und geringgradigen Schädigung verbunden mit Wiederherstellung günstiger anatomischer Verhältnisse besonders geeignet.

3. Schienung mit Lane'scher Platte in nur 2 Fällen bei Querfraktur mit starker Verkürzung.

4. Gussenbauer'sche Metallklammer, die besonders bei schweren komplizierten Brüchen Anwendung fand, wo eine dauernde Versenkung eines Fremdkörpers wegen der Infektionsgefahr vermieden werden mußte.

Zur Technik des operativen Vorgehens ist zu erwähnen, daß die Operationsschnitte unter möglichster Wahrung der anatomischen Verhältnisse unter Schonung des Zusammenhangs zwischen Weichteilen und Periost bis auf den Knochen geführt wurden. Mittels Einzinkern gelang es meist gut, ohne Anwendung besonderer für die blutige Reposition angegebenen Instrumente die Fraktur in richtige Stellung zu bringen.

In folgendem sei an Hand des Frakturmaterials des Städtischen Krankenhauses Augsburg eine Zusammenstellung der in den letzten vier Jahren operierten Knochenbrüche berichtet. Das Gesamtmaterial an Frakturen betrug in diesem Zeitraum 832 Fälle. Davon war eine operative Einstellung infolge Versagens jeglicher konservativen Behandlung einschließlich der veralteten schlechtstehenden und zur operativen Korrektur eingewiesenen Frakturen in 62 Fällen notwendig. Bei einem nur geringen Prozentsatz war infolge der ungünstigen Prognose eines guten Heilergebnisses die Indikation zu einer sofortigen blutigen Reposition gegeben. Bei dem weitaus größeren Teil dagegen wurde dieselbe erst vorgenommen, nachdem Repositionsversuche und Anwendung der modernen Extensionsbehandlung nicht zum Ziel führten. Unter unserem Material von 62 Fällen befanden sich 6 Oberschenkel- und 22 Unterschenkelbrüche, 3 Oberarm- und 17 Unterarmfrakturen. Hierzu kamen 5 Olecranon-, 5 Schlüsselbein- und 4 Patellarfrakturen. Es errechnet sich daraus unter Bezugnahme auf das Gesamtfrakturenmaterial des Krankenhauses 7,4% der operativ behandelten Frakturen.

Unter Beschränkung auf die Extremitäten-Frakturen wird in Nachstehendem eine Übersicht über die operativ behandelten Fälle gegeben unter besonderer Hervorhebung der markanten Fälle mit Röntgenaufnahmen.

28jähriger Maurer. Pertrochantere Fraktur am rechten Oberschenkel und komplizierte supracondyläre Y-Fraktur am rechten Oberarm.

Unfall am 5. 11. 1934 durch Sturz aus 6 m Höhe auf Betonboden.

Lokalbefund:

Dicht über dem Olecranon eine 4 cm breite quer verlaufende, klaffende Wunde, in der zertrümmerte Knochenteile zutage liegen. Wundränder zerrissen und zerquetscht. Beweglichkeit des Oberarms völlig aufgehoben.

Röntgenbild: (Abb. 1a)

Y-Fraktur des unteren Humerusendes mit Trennung beider Condylen bis in das Gelenk. Dislokation des distalen Schaftfragmentes nach hinten. Breitklaffender Bruchspalt vom oberen Ende des trochanter major des Femurs bis an das untere Ende des trochanter minor. Letzteres ohne Dislokation abgelöst.

5. 11. 1934: Operative Versorgung des rechten Oberarms. Ausschneiden der Wundränder und Verbreiterung der Wunde. Abpräparieren der gequetschten Muskelteile. Die durch Muskelzug gedrehten und weggezogenen Condylen-Bruchstücke werden in die richtige Lage gebracht und mit Drahtschlinge fixiert. Wundversorgung mit Drainage. Volare und dorsale Gipsschiene in rechtwinkliger Beugestellung. Ruhigstellung der pertrochanteren Fraktur im Beckengips.

12. 11. 1934: Röntgenkontrolle (Abb. 1b): Gelenkfragmente des Humerus auf der seitlichen Aufnahme mit der proximalen Spitze nach der Beuge-

Abb. 1a

seite zugekippt. Befriedigende Stellung der Fragmente, gute Wundheilung.

27. 11. 1934: Abnahme der Gipsschiene. Geringe Schwellung am rechten Ellbogen, Bewegungen im Gelenk nicht schmerzhaft, Supination wie Beugung noch erheblich eingeschränkt.

Nach Abheilen der Wunde Anfangs Dezember: Beginn der medicomechanischen Behandlung.

Entlassungsbefund:

Beugung bis zum rechten Winkel, Streckdefizit von 30 Grad, Pro- und Supination um die Hälfte eingeschränkt.

Rückfrage im Januar 1936: Rente 33⅓%; zeitweise geringe Schmerzen an der Bruchstelle, mäßige Beweglichkeitseinschränkung.

Bei einem ähnlichen Fall, bei dem es sich um einen teils condylären, teils epiphysären komplizierten Querbruch des Humerus handelte, der nach anfänglich guter Stellung wieder abrutschte, konnte durch blutige Reposition

ohne Verwendung von Fremdkörpermaterial, lediglich durch operative Einstellung mit nachfolgendem Gipsverband ein günstiges Heilungsergebnis erreicht werden. Die Dauer einschließlich der medico-mechanischen Nachbehandlung betrug 2½ Monate. Bei der Entlassung bestand bei sonst guter Beweglichkeit und Schmerzlosigkeit ein Streckdefizit von 20 Grad.
Infolge Weichteilinterposition war bei einem dritten Fall, bei dem es sich um einen Oberarmschaftbruch (Schrägbruch) handelte, die Indikation zu blutigem Vorgehen gegeben. Die Bruchstücke wurden mit Metallband fixiert, nachdem die schwer geschädigten Weichteile entfernt worden waren. Das

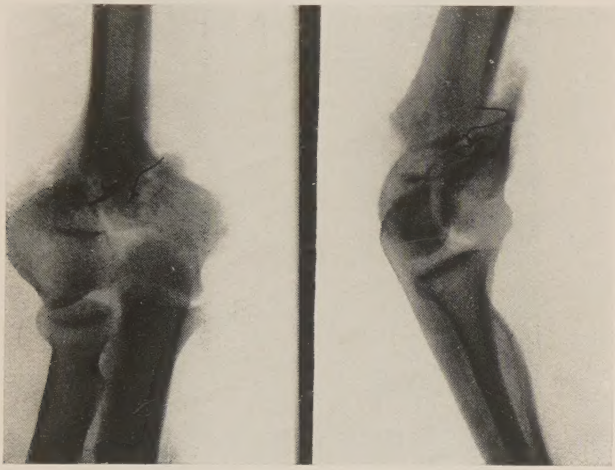

Abb. 1b

Metallband heilte bei guter Kallusbildung reizlos ein. Vollkommene uneingeschränkte Beweglichkeit des Arms.
Von den Brüchen des Arms wurden die Olecranonabrißfrakturen nach Abklingen des Bruchhämatoms mit der üblichen Drahtnaht versorgt, deren nähere Besprechung sich erübrigt. Der Heilerfolg war durchwegs ein sehr guter.

Die verhältnismäßig große Zahl der *Unterarmfrakturen* erforderte in 17 Fällen ein blutiges Vorgehen. Ein rechtzeitiger Eingriff nach erfolglosen Repositionsversuchen erscheint hier um so notwendiger, als mit Rücksicht auf die spätere optimale Gebrauchsfähigkeit ein schwerer Dauerschaden verhütet werden kann, was für den Verletzten in beruflicher und sozialer Hinsicht von großer Bedeutung ist. Von der Verwendung von Draht- und Metallband konnte hier in den meisten Fällen abgesehen werden, da durch die Art der Brüche eine feste Verzahnung bei der blutigen Wiedereinstellung erreicht werden konnte und dadurch ein Festhalten der Frakturstelle durch Fremdkörper nicht notwendig wurde. In einigen Fällen war dies jedoch unumgänglich.

20jährige Patient'n verunglückte am 19. 11. 1932, indem sie den linken Unterarm in eine Transmission brachte.

Lokalbefund:

An der Rückseite des linken Unterarms auf der radialen Seite in Unterarmmitte eine nicht ganz pfenniggroße Weichteilwunde. In derselben abnorme Beweglichkeit und Crepitation. Gefühl und Beweglichkeit der Finger der linken Hand erhalten.

Abb. 2a

Röntgenaufnahme (Abb. 2a):

Sofortige blutige Reposition in Narkose. Excision der Wundränder. Freilegung der Fragmentenden durch Verlängerung der dorsalbefindlichen Wunde. Es zeigt sich, daß der Radius im distalen Fragment mit längeren Zacken vom proximalen Bruchstück abgesprengt ist. Seitliche Verschiebung um Schaftbreite. Nach Reposition, bei der die Bruchstücke ineinander verhackt werden, Fixierung mit Drahtschlinge. Die Bruchstücke der Ulna lassen sich hierauf leicht in richtige Stellung bringen. Eine Metallversenkung ist hier nicht notwendig. Wundverschluß, Gummidrain, dorsale Gipsschiene.

22. 11. 1932: Kontrollaufnahme ergibt sehr guten Stand der Fragmente.

28. 12. 1932: Auf dem Röntgenbild unveränderter Stand der Fraktur, mäßige Kallusbildung. Geringgradige Beweglichkeit der Frakturstelle. Anlegen einer neuen Gipsschiene.

5. 2. 1933: Fraktur fest, gute Kallusbildung (siehe Abb. 2b).

Nach anschließender medico-mechanischer Behandlung bei der Entlassung nur noch geringe Beweglichkeitseinschränkung. Pro- und Supination um ein Viertel eingeschränkt, keine Beugungsbehinderung. Rohe Kraft der linken Hand um ein Drittel herabgesetzt. Nach einem Viertel-

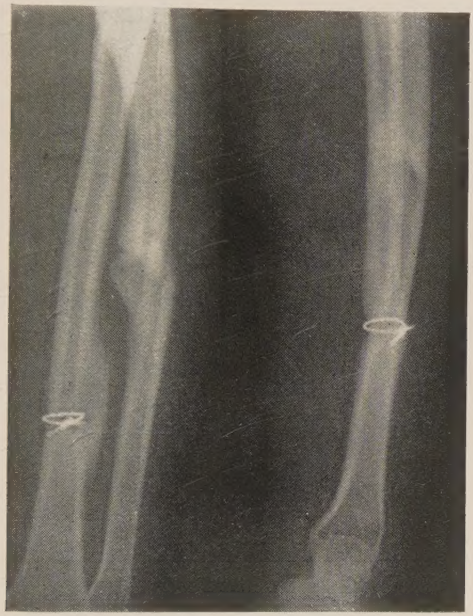

Abb. 2b

jahr volle Erwerbsfähigkeit. Rückfrage 1936: Beschwerdefrei, sehr gute Beweglichkeit.

21jähriger Mann. Motorradunfall am 24. 3. 1934. Heftige Schmerzen am rechten Unterarm. Bewegungsunmöglichkeit.

Lokalbefund:

Am rechten Unterarm Schwellung, Druckschmerz, abnorme Beweglichkeit mit Knochenreiben. Deutlich vorspringende Knochenfragmente an Speiche und Elle im unteren Drittel des rechten Unterarms tastbar.

Röntgenbild:

Querbruch der Unterarmknochen.

Die distalen Fragmente von Radius und Ulna stehen seitlich um Knochen-

breite verschoben. Verkürzung um einen Zentimeter. Deutliche Achsenknickung.
Repositionsversuch gelingt nur unvollständig. Kontrollaufnahme zeigt Radius gut reponiert, während die Verkürzung und seitliche Verschiebung der Ulna unverändert geblieben ist. Der Unterarm erscheint ellenwärts konkav verbogen. Zweiter Repositionsversuch mißlingt.
6. 4. 1934: Blutige Reposition. Längsschnitt über der Ulnabruchstelle. Einstellung der verschobenen Frakturenden mit Einzinker. Intramedu-

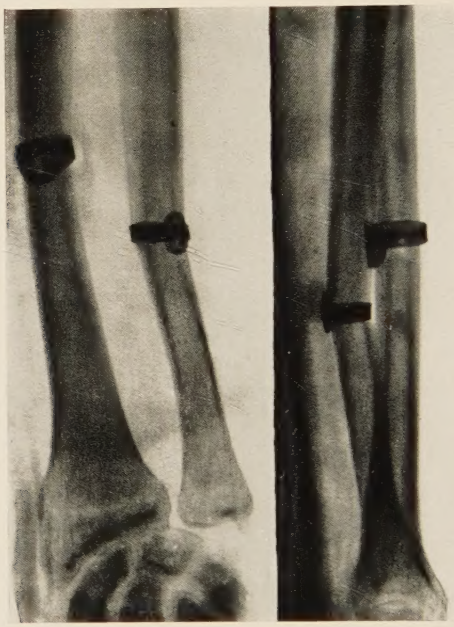

Abb. 3

läre Bolzung mit Galanithstäbchen. Zirkuläre Metallbandfixation. Primärer Wundverschluß. Dann Längsschnitt über der Radiusbruchstelle, welche ebenfalls mit Metallband in guter Stellung gehalten wird. Wundverschluß. Anlegen einer dorsalen Gipsschiene (Abb. 3).
8. 5. 1934: Bruch fest. Leichte Achsenknickung der Ulna. Nach vierwöchentlicher medico-mechanischer Behandlung gute Beweglichkeit und Gebrauchsfähigkeit des Unterarms. Bezog ½ Jahr eine Rente von 20%. Rückfrage: Zeitweise, besonders bei Witterungswechsel, noch leichte Schmerzen an der Bruchstelle. Voll arbeitsfähig.

12jähriger Junge mit kompliziertem Unterarmbruch links. An der ulnaren Kante eine erbsengroße, in die Tiefe reichende Wunde, die durch Durchspießung des Knochenfragments zustande kam.

Röntgenbild:

Unterarmquerbruch mit gezackten Frakturenden unter erheblicher Dislokation und Verkürzung. Dislokatio ad axin. Nach anfänglich befriedigender Stellung durch Reposition und Ruhigstellung in Gipsschiene Abrutschen des distalen Radiusfragments ulnarwärts. Nochmaliger Repositionsversuch brachte keine Besserung der Stellung. Nach 7 Tagen deshalb blutige Reposition.

Hautschnitt an der Streckseite des Unterarms über der Radiusbruchstelle. Nach Freilegen der Bruchstücke, die seitlich gegeneinander verschoben sind, richtige Einstellung der Fragmente mittels Einzinker. Abgleiten der Fraktur infolge Verzahnung der Bruchenden nicht mehr möglich. Wundverschluß. Dorsale Gipsschiene.

Im Röntgenbild jetzt idealer Stand der Fraktur. Nach 4 Wochen Entlassung, Fraktur fest. Medico-mechanische Behandlung. Nach Abschluß derselben uneingeschränkte Beweglichkeit.

9jähriger Junge mit Radius- und Epiphysen-Lösung.

Lokalbefund: Geringe Schwellung am Handrücken über dem Handgelenk. Frakturensymptome nicht sicher nachweisbar.

Röntgenaufnahme zeigt Epiphysen-Lösung mit radialer und dorsaler Verschiebung. Manuelle Reposition, Gipslongette.

Kontrolle zeigt geringe Besserung der Stellung. Nochmaliger Repositionsversuch ebenfalls ohne Erfolg.

Blutige Reposition, wobei die Bruchstücke in guter Stellung zueinandergebracht und zuverlässig verzahnt werden können. Naht, dorsale Gipsschiene. Ausgezeichnetes funktionelles Resultat; nach 6 Wochen Fraktur fest, keine Schmerzen.

35jähriger Hilfsarbeiter mit Radiusschaftbruch mit Dislokatio ad axin et latus. Ulna o. B.

Trotz manuellem Repositionsmanöver bleibt Verkürzung bestehen. Frakturenden stehen Seit zu Seit, daher blutige Reposition in Aussicht genommen.

Operative End-zu-End-Einstellung. Wundverschluß. Dorsale und volare Gipslongette.

Kontrollaufnahme nach 3 Wochen zeigt ideale Stellung, jedoch ohne Kallusbildung. Zur Anregung derselben Eigenblutinjektion in die Frakturstelle, trotzdem mangelhafte Knochenneubildung. Jodinjektion. Gipsschiene. Nach weiteren 2 Wochen Bruch fest. Beginn der medico-mechanischen Behandlung.

Rückfrage: Geringe Einschränkung bei Drehbewegung des Unterarms, keine Erwerbsminderung.

In drei Fällen wurde durch die Osteosynthese der Vorderarmbrüche der gewünschte Erfolg nicht erzielt. Es befand sich darunter eine zur Heilbehandlung eingewiesene Unterarmpseudarthose, bei welcher auch nach blutigem

Eingriff eine Konsolidierung der Bruchstelle nicht zu erreichen war. Die beiden anderen Fälle heilten in unbefriedigender Stellung, darunter bei einem Brückenkallusbildung, so daß sie eine erhebliche Bewegungseinschränkung zur Folge hatten. Es trat eine Erwerbsminderung von 30% ein.

Durch die fortgeschrittene Entwicklung der Dauerextensions- und Distraktionsverfahren hat sich die blutige Behandlung der Frakturen der *unteren Extremitäten* in den letzten Jahren erheblich reduziert. Trotzdem mußte in einer Anzahl hiezu ungeeigneter und mißglückter Fälle die operative Behand-



Abb. 4a

lung in Betracht gezogen werden, um ein besseres funktionelles Endresultat zu erreichen.
In 5 Fällen von Oberschenkelschaftfrakturen mußte wegen schlechter Repositionsstellung trotz maximaler Extension ein operativer Eingriff vorgenommen werden. Ein weiterer Fall machte denselben wegen Pseudarthrosenbildung am Schenkelhals notwendig.

20jähriger Hilfsarbeiter, der am 11. 11. 1934 durch Sturz vom Motorrad sich einen Bruch des linken Oberschenkels zuzog.

Lokalbefund:

Linker Oberschenkel stark angeschwollen, verkürzt und abnorm beweglich. Bewegungsmöglichkeit aktiv aufgehoben. Keine äußere Verletzung.

Röntgenaufnahme (Abb. 4a):

Querbruch in der Mitte des Oberschenkelschaftes mit Verkürzung von 5 cm und Verschiebung des distalen Bruchstückes nach vorne seitlich um Schaftbreite. Dislocatio ad axin.

11. 12. 1934: Drahtextension am Oberschenkel mit Gegenzug. Lagerung auf Braun'scher Schiene.

14. 12. 1934: Bei der Röntgenkontrolle Achsenknickung völlig ausgeglichen, adlatus noch um Schaftbreite verschoben. Auch Verkürzung nur mehr 2 cm. Verstärkung des Zugs. Verhacken des distalen Bruch-



Abb. 4b

stückes an der Kante des proximalen. Einstellen durch Zug unmöglich. Bei dieser Stellung Heilerfolg sehr fraglich.

20. 12. 1934: Operation in Lumbalanaesthesie. Schnitt über der Bruchstelle. Freilegen der Frakturstelle und Ausräumen des Hämatoms. Die Fragmente werden mittels Einzinkern eingestellt und mit Metallband nach Parham, das über eine vorspringende Knochenzacke gelegt wird, festgehalten. Gepolsterter Gipsverband.

Röntgenaufnahme (Abb. 4b):

Zeigt ideale Stellung der Fraktur.

15. 2. 1935: Gipsabnahme. Im Röntgenbild sehr reichlich Randkallus. Stellung der Fragmente unverändert. Nach anfänglichen Bewegungs-

übungen am Galgen am 1. 3. Beginn der medico-mechanischen Behandlung, die noch ambulant am 13. 3. fortgesetzt wird. Nach 2 Monaten wieder voll erwerbsfähig.
Rückfrage: Januar 1936 völlig beschwerdefrei. Ausgezeichnete Beweglichkeit.

7jähriger Junge mit Schädelbruch, Oberarm- und Oberschenkelfraktur rechts. Die beiden ersteren zeigten bei der Behandlung keine Schwierigkeiten.

Am rechten Oberschenkel neben erheblicher Verkürzung und Schwellung deutliche Fraktursymptome.

Röntgenbild:

Querfraktur des Femur handbreit unterhalb des trochanter major. Fragmente zur medialen Seite um 1 cm, zur Streckseite um Schaftbreite dislociert.
Extensionsbehandlung im Heftpflasterzug, Lagerung auf Braun'scher Schiene.
Röntgenkontrolle nach 6 Tagen zeigt keine wesentliche Besserung der Verkürzung. Nach 10 Tagen Verkürzung ausgeglichen. Zentrales Fragment noch zur Streckseite dislociert. Nach weiteren 10 Tagen Stellung unverändert. Bei Verstärkung des Zuges und auch seitlichem Zug keine Besserung zu erzielen.
Blutige Reposition nach 3 Wochen. Schnitt an der Außenseite des Oberschenkels. Reposition. Anlegen einer Lane'schen Metallplatte. Weichteilnaht. Beckengips.

Jetzt bei Röntgenkontrolle guter Stand der Fragmente mit noch geringer Achsenknickung. 4 Wochen später Gipsabnahme. Fraktur fest. Nachbehandlung mit Heißluft, Massage und Bewegungsübungen. Bei der Entlassung Gang ohne Stock gut, noch etwas steif. Keine Atrophie. Beugedefizit noch 20 Grad. Keine Verkürzung des Beins.
Rückfrage nach 3 Jahren: Zeitweise nach längerem Gehen noch geringe Schmerzen, jedoch voll arbeitsfähig.

9jähriger Junge mit Oberschenkelbruch am 2. 1. 1934 eingeliefert.

Lokalbefund:

Oberschenkel stark verkürzt, verdickt, außen rotiert, abnorme Beweglichkeit in der Mitte des Oberschenkels.

Röntgenbefund:

Querfraktur des Femurschaftes im oberen Drittel. Dislocatio ad latus cum Contractione. Das obere Fragment steht durch Zug des Ileopsoas nach innen vorne. Heftpflasterzugverband auf Braun'scher Schiene. Nach einer Woche Verkürzung nur wenig ausgeglichen. Die Verbesserung der Frakturstellung durch konservative Behandlung nicht zu erzielen, daher am 18. 1. blutige Reposition in Aethernarkose.

Längsschnitt an der Außenseite des Oberschenkels. Freilegung der Fragmente und Fixierung mit Gussenbauer'scher Metallklammer. Wundverschluß. Beckengips.
Kontrolle: Guter Stand der Fragmente, geringe Dislocatio ad axin zur Streckseite.

29. 1. 1934: Temperaturanstieg, im Gipsfenster Wundrevision. Klammern entfernt. Aus dem Stichkanal entleert sich etwas Eiter. Abszeßhöhle in der Tiefe, die eröffnet wird. Frakturstellung unverändert.

17. 2. 1934: Gipsabnahme. Fraktur fest in leichter Abknickung. Deshalb Drahtzug durch die Metaphyse des Femurs.

28. 2. 1934: Abnahme des Drahtzugs. Volkmannschiene. Frakturstellung jetzt gut.

6. 3. 1934: Bewegungsübungen, Heißluft, Massage.
Entlassungsbefund: Beugung im Kniegelenk bis zu 75 Grad möglich. Gehfähigkeit mit Stock gut. Verkürzung von 1 cm.

Eine 56jährige Frau wurde wegen einer alten Schenkelhalspseudarthrose operiert. Es wurde eine Verschraubung vom Schenkelhals und Kopf ausgeführt. Patientin starb an einer postoperativen Herz- und Vasomotorenschwäche.

Zwei weitere Fälle wurden durch Fixation mit Metallband in guter Stellung und Funktion ohne wesentliche Verkürzung zur Ausheilung gebracht.

Die weitaus meisten Fälle von den in den 4 Jahren operativ versorgten Frakturen entfallen auf die *Unterschenkelbrüche* Die verhältnismäßig hohe Zahl erklärt sich durch das häufige Auftreten derselben. Von den im ganzen 263 Unterschenkelfrakturen, wovon 21 kompliziert waren, wurde in 22 Fällen eine blutige Reposition ausgeführt. Auch hier wurde in den meisten Fällen nur dann erst operativ vorgegangen, nachdem die unblutigen, heute so sehr verbesserten Verfahren nicht zum Ziele führten.
In der Berichtszeit fanden wir siebenmal Anlaß zu Osteosynthese bei komplizierten und fünfzehnmal bei geschlossenen Unterschenkelfrakturen. Die vielleicht etwas hoch erscheinende Zahl des operativen Vorgehens bei geschlossenen Frakturen erklärt sich durch die Schwere der Frakturformen, bei denen es sich vielfach um Zertrümmerungsbrüche handelte. Der Rest hievon waren Spiral- und Flötenschnabelbrüche, die teils durch Interposition von Weichteilen, teils durch ungenügende Einstellung trotz starken Drahtzuges die Indikation zu rechtzeitiger operativer Versorgung gaben. Die Art ihrer Bruchform bringt es mit sich, daß sie sehr leicht durch Abrutschen an ihren abgeschrägten Flächen zur Verkürzung führen. Besonders tritt dies nach Einsetzen des gesteigerten Muskelzuges ein, trotzdem vorher die Fragmente genau eingestellt sind. Gerade bei den Unterschenkelfrakturen, bei denen nicht schon durch die Frakturform eine genügende Festigung durch Verzahnung der Fragmente erreicht werden konnte, hatte sich ein Festhalten der Fraktur mittels dem breiten Metallband von Parham-Butti besonders

bewährt. Dieses bietet den Vorteil, daß es breit auf dem Knochen aufsitzt und deshalb in fast allen Fällen eine einzige Umschlingung genügt. Das Band heilte in allen Fällen reizlos ein und wurde vielfach, wie auch aus den beiden Abbildungen 4b und 5b zu ersehen ist, von dem Kallusgewebe überwuchert. Der neugebildete Knochen sprengte sogar in 2 Fällen das Stahlband, ohne daß dadurch eine nachträgliche Entfernung desselben notwendig geworden wäre. Eine Fistelbildung oder das Auftreten einer Osteomyelitis wurde in keinem der Fälle beobachtet. Neben dem Metallband fanden aber auch die

Abb. 5a

Lane'sche Platte und die Metallklammer in einzelnen Fällen Verwendung, wie aus folgendem ersichtlich:

44jähriger Mann erlitt durch Motorradunfall am 16. 8. 1933 einen Unterschenkelbruch.

Lokalbefund:

Rechter Unterschenkel im unteren Drittel stark verdickt und druckschmerzhaft. Es besteht abnorme Beweglichkeit und Knochenknarren.

Röntgenaufnahme (Abb. 5a):

Spiralbruch der Tibia mit Verkürzung und Aussprengung eines Knochenstückes. Unterhalb davon Fibulaquerbruch mit seitlicher und Längs-

verschiebung. Zunächst Drahtextension durch Calcaneus mit steigender Belastung.

23. 8. 1933: Verkürzung ausgeglichen. Interposition des ausgesprengten Knochensplitters.

24. 8. 1933: Blutige Reposition. Freilegung der Bruchstelle. Fixierung der Bruchenden der Tibia mit Stahlband. Wundverschluß, gepolsterter Gipsverband über das linke Knie reichend.

Abb. 5b

4. 9. 1933: Kontrollaufnahme: Bruch in guter Stellung.

13. 9. 1933: Gehgips.

9. 10. 1933: Gipsabnahme: Medico-mechanische Behandlung.

15. 12. 1933: Vorstellung zur Kontrolle (siehe Abb. 5b). Der Verletzte hat anfangs Dezember seine volle Tätigkeit wieder aufgenommen. Es besteht noch eine geringe Atrophie des Unterschenkels. Klagt bei längerem Gehen über frühzeitige Ermüdungserscheinungen und geringe Schmerzen. Bruch völlig fest. Im Röntgenbild zeigt sich Stahlband gesprungen. Ein abgesprengtes Metallteilchen ist reizlos in die Weichteile eingeheilt und befindet sich am medialen Tibiarand unterhalb der Vereinigungsstelle des Bruchs.
Rückfrage im Januar 1936: Nach dreistündigem Gehen stellen sich

Ermüdungserscheinungen besonders bei Witterungswechsel ein. Bezieht keine Rente.

31jähriger Hilfsarbeiter. Am 20. 7. 1933 beim Holzverladen den rechten Unterschenkel gebrochen.

Lokalbefund:

3 Querfinger unterhalb der rechten Patella über der Tibiakante eine markstückgroße, klaffende Wunde. Rechte Wade stark geschwollen.

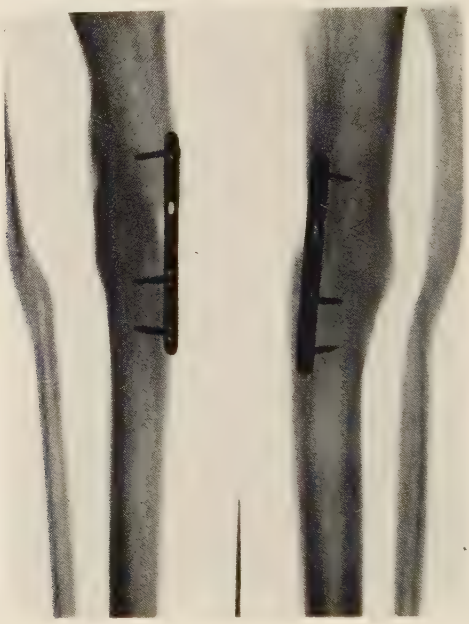

Abb. 6

Röntgenaufnahme:

Die Fragmente beider Unterschenkelknochen sind gegeneinander um Schaftbreite verschoben. Verkürzung 2 cm.

20. 8. 1933: Versorgung der Wunde und Anlegen eines Distraktionszugs durch den Tibiakopf und den Calcaneus. Trotz dieses kräftigen Zuges läßt sich keine normale Lage der Fragmente erreichen. Auch nach einem Repositionsversuch bleibt die Stellung unverändert. Die Wunde heilte nur sehr langsam ab, deshalb konnte erst am 22. 9. 1933 in Lumbalanästhesie die blutige Reposition ausgeführt werden. Bogenförmiger Schnitt über der Tibiabruchstelle. Freilegen der Fragmente. Einstellen derselben mittels Einzinkern. Fragmentenden sind brüchig und splittern sich leicht auf. Aufschrauben einer Lane'schen Schiene mit 3 Schrau-

ben. Verschluß der Operationswunde, Drainage, gepolsterter Gipsverband über das Knie reichend.
26. 10. 1933: Bei der Röntgenkontrolle zeigt der Bruch achsengerechte Stellung, die Bruchstücke stehen aufeinander.
8. 11. 1933: Gehgips. Befriedigende Kallusbildung an der Frakturstelle.
24. 11. 1933: Fraktur noch federnd, Zellonhülse. Medico-mechanische Behandlung. Nach 2 Monaten Bruch ganz fest, noch geringe Bewegungseinschränkung im Kniegelenk.
Rückfrage im Januar 1936: Zeitweise noch geringe Schmerzen an der



Abb. 7a

Frakturstelle bei Witterungswechsel; keine funktionelle Störung (Röntgenkontrolle siehe Abb. 6).

45jähriger Landwirt, dem am 29. 10. 1932 durch Einstürzen der Sandmauer einer Kiesgrube der rechte Unterschenkel abgedrückt wurde.

Lokalbefund:
Schwellung des rechten Unterschenkels, abnorme Beweglichkeit mit Krapitation. Keine Hautverletzung.

Röntgenbild (Abb. 7a):
Querfraktur der rechten Tibia in Schaftmitte. Querfraktur der Fibula 3 Querfinger distalwärts. Die Fragmente reiten aufeinander. Verkürzung

um 1 cm. Von der Bruchstelle verlaufen ins proximale Tibiafragment mehrere Bruchlinien. Mäßige Dislokation der Fragmente nach hinten bei seitlicher Aufnahme.

29. 10. 1932: Drahtextension durch Calcaneus, Braun'sche Schiene.

31. 10. 1932: Hämatom nimmt anfänglich zu. Fraktur klinisch schlecht. Das obere Tibiafragment ist dicht unter der Haut fühlbar, auch bei starker Belastung der Extension keine Besserung der Stellung.

2. 11. 1932: Repositionsversuch, Stellung bleibt unverändert schlecht.

4. 11. 1932: Blutige Reposition in Lumbalanästhesie. Bogenschnitt über der Frakturstelle. Freilegung der Fragmente und Verzahnung derselben.

Abb. 7b

Die Fragmente werden durch Klammern aufeinandergehalten. Wundnaht, ungepolsterter Gips (Abb. 7b).

18. 11. 1932: Klammer entfernt. 3. Woche nach der Operation neuer ungepolsterter Gips.

23. 2. 1933: Läuft gut mit Zellonhülse. Bruch noch gering federnd, gute Kallusbildung.

24. 2. 1933: In medico-mechanische Weiterbehandlung entlassen (Abb. 7c). Nach Vorstellung im Januar 1936 völlig beschwerdefrei, kann alle Arbeiten gut verrichten, kein Ermüden.

33jährige Patientin. Autounfall 23. 8. 1933.

Lokalbefund:

Komplizierte Fraktur mit einer 2 cm langen Wunde über der Frakturstelle, Knochen liegt frei.

Röntgenaufnahme:

Im unteren Drittel des Unterschenkels Tibia mit Aussprengung eines Knochensplitters. Dislocatio ad latus um Schaftbreite, Absprengung des Malleolus lateralis. Fissurlinie von der Außenseite der Tibia bis in die Mitte der Malleolengabel.

Verlauf: Exzision der Wunde am linken Unterschenkel. Drahtextension durch Ferse.

30. 9. 1933: Abnahme des Drahtzugs, Gipsverband. Stellung der Fraktur



Abb. 7c

befriedigend. Bei dauernder Röntgenkontrolle ist keine fortschreitende Kallusbildung festzustellen.

12. 10. 1933: Fensterung des Gipses an der Frakturstelle, Eigenblutinjektion.

19. 10. 1933: Da keine Besserung eintritt, blutige Reposition in Lokalanästhesie. Freilegung des Bruchs, Korrektur der Stellung, Umschlingung mit Stahlband, Wundverschluß. Gipsverband. Röntgenologisch: Idealer Stand.

9. 11. 1933: Gehgips.

11. 12. 1933: Bruch fest. Medico-mechanische Behandlung.

29. 12. 1933: Entlassen. Gang mit Stock nicht hinkend. Gibt nach einstündigem Gehen Schmerzen an.

Nachuntersuchung im Dezember 1935: Bruchstelle völlig fest, sehr gute Funktionsfähigkeit des linken Beins, völlig beschwerdefrei.

Neben diesen mit gutem Erfolg operativ behandelten Unterschenkelbrüchen befanden sich zwei Fälle mit unbefriedigendem Heilergebnis. Bei einem schwer infizierten, komplizierten Unterschenkelzertrümmerungsbruch mit starker Quetschung der Weichteile wurde am Tage der Einlieferung eine blutige Reposition mit Metallband-Fixierung vorgenommen. Zwei Tage darauf trat eine schwere Infektion an der Wundstelle auf, die eine sofortige Amputation des Unterschenkels dicht oberhalb des Kniegelenks notwendig machte. Neben den anderen bei dem Unfall erlittenen schweren Verletzungen (Schädelbruch, rechtsseitige Schulterluxation mit Abriß des Tubere. majus hatte dieser Fall dauernde Invalidität zur Folge.

Bei einem 70jährigen Diabetiker trat trotz der bei konservativer Behandlung gut stehenden Frakturenden nach 8 Wochen keine Festigung des Bruchs ein. Eigenblut- und Jodinjektionen blieben erfolglos, deshalb wurde eine blutige Reposition mit Metallbandfixation der Bruchstelle ausgeführt. Nach weiteren 7 Wochen zeigte sich trotz idealer Stellung keine Kallusbildung. Abnorme Beweglichkeit an der Bruchstelle noch vorhanden. Wegen ungenügender Festigkeit des Bruchs wurde das Tragen eines Schienenhülsenapparates notwendig. Das hohe Alter und der bestehende Diabetes dürften die Ursache für diesen schlechten Enderfolg sein.

Zusammenfassend waren von den 22 operierten Unterschenkelbrüchen bis auf 2 befriedigende und größtenteils gute Endresultate erzielt worden. In drei Fällen besteht heute noch eine Erwerbsminderung von 30%, in einem Fall von 40%.

Für den Heilerfolg der blutig reponierten Brüche ist eine besonders sorgfältige Nachbehandlung von ebenso großer Bedeutung wie die Operation selbst. Das Resultat der anatomisch best geheilten Fraktur ist illusorisch, sobald es mit Funktionseinbuße erkauft ist. Ja, es gibt Frakturen, bei denen ein ideales anatomisches Resultat kaum zu erreichen ist, wo aber andererseits die Funktion wiederhergestellt werden kann.
Um eine Kontrolle über den weiteren Verlauf der Wundheilung und eventuell auftretende Komplikationen zu haben, ist der Gipsverband meist gefenstert worden. Unter dauernder Röntgenkontrolle wurde sowohl Stellung der Fraktur als auch die Kallusbildung beobachtet. Um dem Auftreten von Zirkulationsstörungen und Muskelatrophien vorzubeugen, wurde bei ausreichender Festigkeit der Fraktur schon frühzeitig mit Massage und leichten passiven wie aktiven Bewegungsübungen begonnen. Auch bei noch federnden Brüchen der unteren Extremität konnte durch nach Gipsabdruck angefertigte Zellonhülsen eine frühzeitige Belastung erfolgen. Hierauf schloß sich eine mehrwöchige medico-mechanische Übungstherapie mit Zanderapparaten abwechselnd mit Heißluft und Unterwassermassage an. Von letzterer wurden gerade bei Zirkulationsstörungen und leichten Atrophien besonders gute Erfolge gesehen.

So sind also am Augsburger Krankenhaus, wie aus dem angeführten Material ersichtlich, gute Heilergebnisse durch operative Behandlung von Frakturen bei streng abgegrenzter Indikationsstellung erzielt worden. Man kann die operative Frakturenbehandlung als eine notwendige Ergänzung der Extensionsbehandlung ansprechen. Bezüglich der in der Literatur so viel umstrittenen Frage der Metallversenkung konnten wir nur in einem Falle derartige nachteilige Beobachtungen machen, wie sie Janz beschrieben hat.

Grundsatz für die Fremdkörperverwendung blieb stets:

Nur wenn unumgänglich notwendig, solche zu verwenden, dabei mit der für eine gute Fixation erforderlichen geringsten Metallmenge. Erfahrungen über Verwendung von heteroplastischem Material konnten wir nicht sammeln.

Zusammenfassend kann gesagt werden, daß bei richtiger Indikationsstellung, bei guter Operationstechnik und sorgfältiger Nachbehandlung sowohl bei frischen, als auch bei veralteten Knochenbrüchen Erfolge zu erzielen sind, welche von der konservativen Methode nicht übertroffen und bei einer Anzahl bestimmter Frakturformen nicht erreicht werden kann.

*Zum Schlusse der Arbeit gestatte ich mir, meinem sehr verehrten Chef, Herrn Professor Dr. Haecker, für die Überlassung des Themas und Übernahme des Referats sowie Durchsicht und Korrektur auch an dieser Stelle herzlichst zu danken.*

## LITERATUR

König: Operative Chirurgie der Knochenbrüche, I. Band.

Böhler: Die Technik der Knochenbruchbehandlung.

Deutsche Zeitschrift für Chirurgie 235: Janz-Frankfurt: Zur Frage der Metallversenkung.

Archiv für klinische Chirurgie, Bd. 182: Kilian-Freiburg: Erfahrungen mit Extensionsbehandlung von Knochenbrüchen.

Deutsche Zeitschrift für Chirurgie, Bd. 244, Heft 6: Über-Oberschenkelbrüche.

Deutsche Zeitschrift für Chirurgie, Bd. 236: May-Würzburg: Kritik der üblichen Verfahren bei der blutigen Knochenbruchvereinigung.

Deutsche Zeitschrift für Chirurgie: E. W. Lexer: Zur operativen Knochenbruchbehandlung.

## LEBENSLAUF

Am 6. Oktober 1909 wurde ich, Rudolf Klöck, als Sohn des damaligen Forstassessors Albert Klöck und seiner Ehefrau Elisabeth, geb. Kiechle, in Bodenwöhr (Oberpfalz) geboren. Ich besuchte 4 Jahre die Volksschule, von 1919 bis 1928 die Oberrealschule in Kempten, wo ich im März 1928 das Reifezeugnis erhielt. Ich widmete mich dem Studium der Medizin an der Universität in München und legte dort nach 5 Semestern die ärztliche Vorprüfung ab. Nach weiteren 6 Semestern, wovon ich je eines an den Universitäten in Königsberg und Graz, die übrigen 4 in München immatrikuliert war, habe ich mich im Winter-Semester 1933/34 der ärztlichen Staatsprüfung unterzogen. Am 1. Januar 1935 wurde ich als Arzt approbiert und bin seit dieser Zeit als Volontär bzw. Assistenzarzt an der chirurgischen Abteilung des Städt. Krankenhauses in Augsburg tätig.